Zur Kasuistik der soliden Embryome des Eierstocks.

Dr. Ludwig Kalischer.

Aus der gynäkologischen Abteilung des Israelitischen Krankenhauses zu Breslau (leitender Arzt: Sanitätsrat Dr. Rosenstein).

Zur Kasuistik der soliden Embryome des Eierstocks.

Inaugural-Dissertation

verfasst und der

Hohen medizinischen Fakultät der Universität Breslau

zur

Erlangung der Doktorwürde

in der

Medizin und Chirurgie

vorgelegt von

Ludwig Kalischer,

approb. Arzt aus Breslau.

Mit zwei Abbildungen.

Breslau 1907.

Druck von Th. Schatzky G. m. b. H., Breslau, Neue Graupenstrasse 5.

Gedruckt mit Genehmigung der medizinischen Fakultät
der Universität Breslau.

Referent: Geh. Med.-Rat Prof. Dr. Küstner.

Geh. Med.-Rat Prof. Dr. v. Strümpell, Dekan.

Meinen lieben Eltern.

Digitized by the Internet Archive
in 2026

https://archive.org/details/IA41548206_0136

Die Geschichte der teratoiden Geschwülste (Dermoide und Teratome) reicht bis in das Mittelalter hinein. Es liegt in der Natur dieser wundersamen Gebilde, dass sie schon seit Jahrhunderten bei den in den primitiven Stadien der medizinischen Entwicklung stehenden Beobachtern besondere Aufmerksamkeit erregten und zu wunderlichen, vom Aberglauben getragenen Vorstellungen, Anlass gaben. Der schon frühzeitig erhobene Befund von Fett, Haaren, Knochen und Zähnen lieferte neben der naiven Idee, dass diese Gebilde verschluckt worden wären, bald die Deutung, dass diese Erzeugnisse als Strafen des Himmels speziell für Sittlichkeitsvergehen angesehen werden müssten. Spätere Anschauungen waren mit dem Gedanken verknüpft, dass es sich bei ihrer Genese um abnorme Schwangerschaften handle, bei denen der Teufel seine Hand im Spiele hätte, sogenannte Teufelsschwangerschaften (Astruc). Erst der Befund von Dermoiden bei Mädchen mit intaktem Hymen machte diese Annahme unmöglich. So war es (1785) Blumenbach, der diesem Aberglauben entgegentrat, und für ihre freie Entstehung vermöge des dem lebenden tierischen Körper innewohnenden Bildungstriebes (nisus formativus) eintrat. Bald darauf dachte sich Baillie (1789), der eine solche Wundergeschwulst an einer virgo intacta nachweisen konnte, ihre Entstehung etwa so, dass die Natur auch ohne Beischlaf etwas hervorbringen könne, was eine Nachahmung der Erzeugung ist. Meckel (1812) spricht dem weiblichen Körper überhaupt die Fähigkeit

zu, auch ohne Befruchtung, wenn auch nur ungelungene Versuche zur Schaffung neuer Organismen zu machen. Neben der Möglichkeit einer abnormen, sich zurückbildenden Schwangerschaft macht er bei jugendlichen Personen noch für die Entstehung dieser Gebilde ein „zeugungsartiges Doppeltwerden", eine Doppelbildung mit Inklusion des einen Fötus verantwortlich. Diese Lehre hatte schon Schützer (1758) gelegentlich der Feststellung von Knochen, Haaren und Zähnen in Geschwülsten der Peritonealhöhle eines fünfzehnjährigen Mädchens aufgestellt. Er äussert die Vermutung, dass dieses Mädchen schon mit einer anderen Frucht geschwängert auf die Welt gekommen sei. Doch diese Theorie vom foetus in foetu gewann erst festen Boden, als Dupuytren den Fall eines äusserlich ziemlich gut entwickelten Fötus mit Nabelschnur im Unterleibe eines vierzehnjährigen Knaben veröffentlichte. Der französische Tierarzt Leblanc spricht im Jahre (1831) von einer „Kyste dermoide" an der Schädelbasis eines Pferdes. Lebert (1851) trennte die Dermoidcysten des Ovariums von den an anderen Stellen des Körpers gelegenen. Was die Entstehung solcher Dermoidcysten anlangt, so drückt er seine Überzeugung dahin aus, dass weder die foetale Inclusion, noch auch eine abnorme Schwangerschaft ihre Entstehungsweise aufzuklären vermag, sondern dass es sich um eine spontane Bildung, einen Akt jener Vorgänge handelt, die ihn zur Aufstellung des Gesetzes von der „hétérotopie plastique" veranlasst haben. Dieses Gesetz ist aber weiter nichts anderes, als die schon vielfach von anderen Autoren für die Entstehung dieser Geschwülste verantwortlich gemachte Fähigkeit des Organismus, einfache und zusammengesetzte Organe an Stellen entstehen zu lassen, wo man ihnen in normalem Zustande nicht begegnet.

Doch diese so richtig hervorgehobene Eigenstellung der Dermoide des Ovariums wurde bald wieder vergessen. Heschel, Remak, Verneuil beziehen die für die Hautdermoide nachgewiesene Abschnürung des Ectoderms auch auf die Ovarialdermoide.

Nachdem im Jahre 1856 die Lehre von der Parthenogenese von Siebold durch seine Studien über die jungfräuliche Erzeugung der Drohnen durch nicht befruchtete Eier begründet war, nahmen jetzt viele Autoren eine perverse Parthenogenese zur Erklärung der Entstehung unserer Geschwülste an. So verlegt Waldeyer (1870) den Ursprung der Dermoide wieder in das Ovarium selbst, indem er eine Art parthenogenetischer Entwicklung aus den spezifischen Elementen der Keimdrüsen annahm, und zwar zog er für die Ovarien das Keimepithel derselben zur Erklärung heran. Flaischlen macht für die Entwicklung die Pflügerschen Schläuche verantwortlich, weil sie als embryonale Gebilde noch nicht differenziert, zu allen möglichen Gebilden werden können.

So stand die Frage hinsichtlich der Genese und des Aufbaues dieser Geschwülste, als mit den Publikationen von Wilms (1895) und Pfannenstiel (1897) eine neue Aera eintrat, in der die alte Devise von der autochthonen Entstehung aus dem Ei der Ovarien wieder auf die Fahne geschrieben wurde. Wilms nimmt als ihre Ursprungszelle eine Geschlechtszelle an; die Frage indessen, ob es sich um die Geschlechtszellen der Pflüger'schen Schläuche, oder der Primitiv- oder der fertigen Graaf'schen Follikel, oder endlich um befruchtete oder nicht befruchtete Geschlechtszellen handle, lässt er offen. Er wies zunächst nach, dass die teratoiden Geschwülste Produkte aller drei Keimblätter enthalten und dass sie ihre Entstehung einer im Ovarium sich entwickelnden dreiblätterigen Keimanlage ver-

danken. In seiner Abhandlung stellt er die Dermoidcysten der Haut, ferner die Dermoide und Teratome der Kopf-, Brust- und Bauchhöhle in Bau und Genese nach den Berichten der Literatur zusammen und erklärt, dass alle diese Bildungen scharf von denen der Geschlechtsdrüsen zu trennen sind.

Pfannenstiel ist ebenfalls wieder bei der Entstehung dieser Geschwülste für eine parthenogenetische Entwicklung eingetreten. „Nur ein Bestandteil der weiblichen Keimdrüse ist fähig, diese Bildung zu produzieren, das ist das noch nicht differenzierte Ei, das Ei der Primordialfollikel. Dieses enthält alle diejenigen Eigenschaften, welche fähig sind, den ganzen tierischen Organismus zu bilden. Es verharrt in diesem Zustande bis zum Momente der Befruchtung, kann aber auch ohne eine solche zu selbständigem Wachstum angeregt werden, um auf parthenogenetischem Wege ein Gebilde zu produzieren, welches in Unvollkommenheit der Entwicklung Teile des menschlichen Körpers in atypischer Anordnung enthält."

Kroemer (1898) findet in seinen Untersuchungen den unwiderlegbaren Satz seines Lehrers Pfannenstiel bestätigt: „Die Dermoide und Teratome sind ovulogene Tumoren."

Gegen diese Theorie der parthenogenetischen Entwicklung wurden bald Bedenken laut, nachdem Bonnet darauf hingewiesen hatte, dass eine Parthenogenese bei Wirbeltieren, auch in rudimentärer Form, bisher nicht annähernd sicher beobachtet worden ist. Marschand stellte zur Genese unserer Geschwülste zwei Theorien auf. Die erste, nach der die Richtungskörperchen oder Polzellen, welche bekanntlich bei der Reifung der Eizelle abgeschieden werden und später spurlos verschwinden, nach erfolgter Befruchtung analog derjenigen der reifen Eizelle einer rudimentären Embryonal-

Entwicklung fähig sein sollten. Dieser Theorie hat er später eine zweite folgen lassen, die sogenannte Blastomerentheorie, in welcher er die teratoiden Geschwülste von Blastomeren, isolierten Furchungskugeln, die in die Anlage der Geschlechtsdrüsen hineingelangen, entstehen lässt.

Bezüglich der Genese der Eierstocksdermoide bewegt sich Bonnet auf gleichem Boden wie Marschand. Demzufolge lässt sie Bonnet durch verzögerte Teilung einer oder mehrerer Blastomeren in frühen Furchungsstadien entstehen, indem die nachträglich aus ihnen entstandenen Organanlagen in weiter differenzierte Keimgebiete eingeschlossen werden.

Im übrigen hat sich Wilms später ganz auf den Boden der Marschand-Bonnet'schen Blastomerentheorie gestellt und erklärt auch, dass eine scharfe Grenze zwischen den teratoiden Geschwülsten der Keimdrüsen und anderwärts vorkommenden fötalen Bildungen nicht mehr aufrecht zu erhalten ist. Das hauptsächliche Verdienst von Wilms besteht darin, dass er als erster die Einheit im Bau aller Eierstocksdermoide klargelegt hat und in zweiter Linie darin, dass er den Aufbau aus den Derivaten der drei Keimblätter als prinzipiell wichtigen Charakter aller Dermoide des Ovariums hinstellte. Nachdem er gezeigt hat, dass in diesen Geschwülsten mehr oder weniger die einzelnen Gewebe eine typische Anordnung erkennen lassen, wie man sie beim menschlichen Organismus findet, lässt er alle früheren Namensbezeichnungen fallen und nennt sie nun insgemein Ovarialembryome. Er unterscheidet nur noch grob zwischen cystischen und soliden Embryomen. Der charakteristische Unterschied liegt nur in ihrem Wachstumsmodus. „Die cystischen Embryome halten sich bei ihrem Wachstum auch in ihrer äusseren Form und Entwicklung möglichst an die normalen embryo-

nalen Vorgänge. In ihnen dürfte es sich gradezu um ein Stück oder einen Teil eines Embryo, der in seiner Entwicklung gehemmt ist, handeln. Bei den soliden Ovarialteratomen liegt die Sache jedoch anders. Hier geraten die Gewebe, wie es scheint, von vornherein schon in ihrer Anlage in Unordnung und wachsen in allen Richtungen durcheinander, wobei sie aber auffallender Weise noch immer das Bestreben zeigen, der Norm ähnliche Gebilde zu liefern. Es macht den Eindruck, als wäre die Anlage schon im ersten Entwicklungsstadium gestört, als wäre die nötige Spannung, die zwischen den einzelnen Gewebsformationen normaler Weise bestehen muss, aus irgend einem Grunde verloren gegangen und dadurch das ganze in eine geschwulstartige Wucherung ausgeartet, immer noch bestrebt, das einmal Verlorene wieder zu erlangen und auch imstande, unter günstigen Bedingungen wieder normale Gewebe zu bilden."

Genetisch sind die soliden Teratome den Dermoidcysten des Ovariums gleichzustellen. Nur mechanische Störungen durch die Raumverhältnisse sind verantwortlich zu machen für den eigenartigen geschwulstartigen Wachstumsmodus der ersteren. Diese Raumbeengungen bewirken vielleicht eine gegenseitige Verschiebung der Zellen, wodurch das notwendige Spannungsverhältnis in der Anlage verloren geht und nun eine Art Geschwulstbildung eintritt.

So steht nach dem gegenwärtigen Stande der Forschung die Wilm'sche Auffassung von dem Bau der Ovarialembryome allgemein anerkannt da. Während nun die Literatur eine sehr grosse Anzahl von cystischen Embryomen aufweist, habe ich von soliden Embryomen nur eine relativ kleine Anzahl (zirka 35) aus der Literatur zusammenstellen können.

Daher glaube ich, dass es von Interesse sein dürfte, auch einen einzelnen hierhergehörigen Fall zu publizieren, den ich Gelegenheit hatte, in der gynäkologischen Abteilung des Israelitischen Krankenhauses zu Breslau (leitender Arzt: Sanitätsrat Dr. Rosenstein) klinisch zu beobachten und auch pathologisch-anatomisch genau zu untersuchen.

Krankengeschichte I.

S. R.,

22jährige Patientin, aufgenommen am 19. III. 06.

Anamnese: Eltern und zwei Geschwister gesund, keine erbliche Belastung in der Familie. Patientin ist 4 Jahre verheiratet, hat zweimal geboren. Erste Geburt vor 3 Jahren, zweite vor einem Jahr. Beide verliefen normal, Patientin lag 8 Tage im Wochenbett; das erste Kind wurde ein Jahr gestillt, das zweite bis vor 6 Wochen. Beide Kinder sind gesund. Erste Menstruation trat mit 14 Jahren ein. Menses stets regelmässig, alle 4 Wochen, 3—4 Tage lang dauernd, mit geringen Sensationen verknüpft, seit der letzten Schwangerschaft noch nicht wieder eingetreten.

Seit 5 Monaten klagt Patientin über Schmerzen im Leibe und über Schleimabgang aus der Vagina, der seit 3 Monaten einen stark bluthaltigen Charakter angenommen hat. In den letzten Wochen will Patientin eine stetig zunehmende Anschwellung des Leibes bemerkt haben. Dabei ist sie angeblich sonst am übrigen Körper in der letzten Zeit ganz erheblich abgemagert. Urin wird ohne Beschwerden häufig in geringer Menge entleert, keine abnormen Beimengungen. Stuhlgang angehalten, nie Blut, Schleim oder Eiter enthaltend. Patientin glaubt nicht schwanger zu sein.

Status: Mittelgrosse Frau von mässigem Knochenbau, in reduziertem Ernährungszustande. Gesicht abgemagert, hektisch gerötet.

Keine Oedeme, keine Exantheme oder Drüsenschwellungen.

Temperatur: 38,5.

Puls regelmässig, mittelgespannt, Frequenz 114.

Atmung: ruhig. Sensorium frei. Halsorgane ohne Befund.

Cor: in normalen Grenzen, Aktion regelmässig, Töne laut, rein.

Pulmones: Untere Grenze in gewöhnlicher Höhe, leidlich gut verschieblich, nirgends eine pathologische Dämpfung. Überall leises Vesikuläratmen, keine abnormen Geräusche.

Abdomen aufgetrieben. In der unteren Partie desselben sieht man die Konturen eines von der Symphyse aufsteigenden median gelegenen, mannskopfgrossen Tumors sich abzeichnen, dessen obere Grenze bis fingerbreit unterhalb des Nabels reicht. Die Bauchdecken sind bei der Palpation gegen den Tumor verschieblich. Die Oberfläche der Geschwulst ist glatt; auf der Kuppe die Konsistenz deutlich prall elastisch. Der Tumor lässt sich bis in das kleine Becken verfolgen, ist im übrigen überall gut abgrenzbar, nicht verschieblich. Der Perkussionsschall über ihm ist gedämpft, kindliche Herztöne oder Uteringeräusche nicht hörbar. Leber und Milz nicht palpabel. Milzdämpfung vergrössert. Abdomen in der Ileocoecalgegend druckempfindlich, sonst besteht keinerlei Schmerzhaftigkeit, nirgends eine weitere abnorme Resistenz oder Dämpfung nachweisbar. Ascites nicht festzustellen.

Katheterismus gelingt leicht, entleert zirka 100 ccm klaren Urins; in ihm weder Eiweis noch Zucker, insbesondere kein Blut; im Sediment keine pathologischen Bestandteile.

Vaginale Untersuchung: Scheide mittelweit, Portio lang, zylindrisch, Muttermund ein Querspalt, für den Finger undurchgängig. Die Portio geht anscheinend in einen Tumor über, der mit dem oben beschriebenen identisch ist. Dieser hängt nicht mit den Beckenwandungen zusammen, ist überall glatt und hart. Adnexe nicht gefühlt. Aus der Cervix entleert sich etwas Blut. Keine Auflockerung oder Verfärbung der Geschlechtsorgane. Die Brustdrüsen sind voluminös, auf Druck entleert sich etwas trübe, milchähnliche Flüssigkeit.

21. III. 06.

In der Annahme, dass es sich um einen beginnenden Abort handelt bei abgestorbener Frucht, oder um eine Molenbildung, wird in Äthernarkose die Cervix mit Hegar'schen Dilatatoren bis Fingerstärke erweitert. Mit dem eingeführten Finger kann man den fundus uteri erreichen und konstatieren, dass das cavum uteri klein und leer ist. Dabei zeigt sich, dass ein Tumor dem Uterus aufsitzt, zum Teil hinter ihm gelagert und mit ihm durch Adhäsionen ziemlich fest verlötet ist; allerdings nicht so fest, dass nicht bei einem Versuch, den Uterus vom Tumor zu differenzieren, die Adhäsionen deutlich unter den Fingern nachgeben.

Jodformgazetamponade der Scheide.

Befinden der Patientin am Abend bis auf leichte Übelkeit, Aufstossen und Brechneigung leidlich.

22. III. 06.

Patientin sehr unruhig, Temperatur 37,5, Puls 120, sehr unregelmässig, klein, oft aussetzend, Zunge belegt. Das nach der Narkose aufgetretene Aufstossen und Erbrechen noch andauernd. Leib nicht aufgetrieben, rechte Unterbauchgegend stärker druckempfindlich. Keinerlei Dämpfung nachweisbar. Winde sind nicht abgegangen.

Zur Entfernung der in der Narkose sicher konstatierten intraabdominellen Geschwulst wird die Laparotomie in Äther-Morphiumnarkose vorgenommen. Schnitt in der Mittellinie zwischen Nabel und Symphyse. Nach Eröffnung des Peritoneums entleert sich zirka ein viertel Liter blutig seröser Flüssigkeit. Es liegt eine über kindskopfgrosse, glatte, kugelige Geschwulst vor, ausgehend von den linken Adnexen, mit der Hinterfläche des Uterus und dem Mesenterium der flexura sigmoidea fest verwachsen. Beim Versuch, die Adhäsionen mit dem Mesenterium zu lösen, platzt der Tumor und grosse Geschwulstmassen und Blutgerinsel entleeren sich. Die Lösung der Adhäsionen mit dem Uterus gelingt leicht, Exstirpation des Tumors und beider Adnexe; jedoch bleibt ein membranöser Teil der Tumorwandung am Mesenterium der Flexur zurück. An diese Stelle der Bauchhöhle wird ein Jodoformgazestreifen eingeführt. Sonst ist das Peritoneum überall glatt. Etagennaht der Bauchdecken bis auf den unteren Wundwinkel.

Befinden der Patientin nach der Operation leidlich. Puls noch immer irregulär und aussetzend. Frequenz 120. Digitalis per Klysma, Kampher, Coffein subcutan.

Die Besichtigung der gewonnenen Präparate bietet in kurzem folgende Verhältnisse: Der Tumor stellte, soweit man ihn rekonstruieren kann, ein kugeliges Gebilde dar, das einen exzentrisch gelegenen überfaustgrossen Hohlraum mit glatter Wandung enthielt. Die linke Tube liegt der Oberfläche des Tumors auf, zeigt keinerlei Besonderheiten, linkes Ovarium nicht auffindbar; dasselbe wird vielmehr durch den Tumor repräsentiert. Die dickste Stelle der Wandung dieser Cyste ist etwa 5 cm stark, die dünnste Stelle etwa $^1/_2$ cm. An letzterer Stelle ragen in die Cyste 4 dicht neben einander stehende Zähne hinein. An der Cystenwand stellenweise Haare. An den herausgenommenen rechten Adnexen ist die Tube etwas erweitert, das rechte Ovarium ist nicht vergrössert, Oberfläche leicht höckerig, auf dem Durchschnitt keinerlei Besonderheiten.

Die mikroskopische Untersuchung eines Tumorbröckels zeigt in wirrem Durcheinander Epithelien aller Art, zum Teil in drüsigen Bildungen angeordnet, Knorpelgewebe, Pigmentgewebe, sowie zellreiches Zwischengewebe.

Diagnose: teratoma ovarii sinistri.

23. III. 06.

Befinden der Patientin leidlich, Puls ziemlich regelmässig, etwas kräftiger, Aufstossen noch zeitweise bestehend. Zunge feucht, Leib nicht aufgetrieben, nicht druckempfindlich. Am Abend gehen reichlich Winde ab.

26. III. 06.

Patientin erhält keinerlei Excitantien mehr. Puls regelmässig, kräftig, kein Aufstossen, Winde gehen reichlich ab. Verbandwechsel, Leib weich. Wundränder bis auf die Drainageöffnung verklebt.

28. III. 06.

Befinden der Patientin bis auf geringe Temperatursteigerungen (im Maximum 37,5) gut. Verbandwechsel.

31. III. 06.

Befinden andauernd gut, wenn auch noch ab und zu subfebrile Temperaturen. Oberflächliche Tamponade des unteren Wundwinkels. Die Nähte der im übrigen primär verheilten Wunde entfernt.

2. IV. 06.

Weiter ungestörte Rekonvaleszenz, Wunde sauber granulierend. Schwarzsalbenverband.

7. IV. 06.

Andauerndes Wohlbefinden, Wunde völlig geschlossen.

12. IV. 06.

Patientin wird heute im völligen Wohlbefinden entlassen. Gewichtszunahme 5 Pfund. Normale Temperaturen, Leib weich. Operationsnarbe fest, linear, im unteren Winkel kaum verbreitert. Vaginal ist der etwas nach rechts verlagerte, anteflektierte Uterus zu fühlen; neben ihm, besonders rechts, sind undeutliche diffuse Resistenzen, die nicht schmerzhaft sind, palpabel.

Krankengeschichte II.

5. VI. 06.

Patientin kommt heute, also 7 Wochen nach ihrer Entlassung, in schwerkrankem Zustande wieder. 2 Wochen nach ihrer Entlassung sollen die Menses wieder eingetreten sein, die sich nach weiteren 4 Wochen wiederholten, 8 bis 9 Tage dauerten, mässig stark und sonst ohne wesentliche Beschwerden waren. Seit etwa 5 Wochen soll der Leib zusehends angeschwollen sein und sich Kurzatmigkeit eingestellt haben. Patientin magerte enorm ab, will auch zeitweilig Fieber gehabt haben.

Status: Extrem abgemagerte Frau, Gesicht fieberhaft gerötet. Keine Oedeme. Drüsen nirgends geschwollen. Temperatur 38,5. Puls frequent, klein, regelmässig. Atmung beschleunigt, costal. An der Stelle des 6. und 7. Brustwirbeldorns eine Delle, in deren Tiefe die beiden, gegen Druck stark empfindlichen Dornen zu fühlen sind. 5. und 8. Brustwirbeldorn ebenfalls schmerzempfindlich. Zunge belegt, trocken. Untere Lungengrenzen hinten beiderseits in der Höhe des 9. Brustwirbeldorns, rechts vorn unten in der Mammillarlinie in der Höhe des 4. Intercostalraums, kaum verschieblich. Keine pathologische Dämpfung im Bereich der Lungen. Atmungsgeräusch vesikulär; keine Nebengeräusche. Herzdämpfung am linken Sternalrand beginnend, Spitzenstoss deutlich sichtbar im 4. Intercostalraum.

Obere Grenze am oberen Rand der 3. Rippe.

Abdomen kugelig aufgetrieben. Zwischen Nabel und Symphyse eine zirka 12 cm lange lineare, zirka 2 mm breite, blassrote Narbe. Deutliche grosswellige Fluktuation im Bereiche des Abdomens nachweisbar.

An der rechten Bauchseite sind in ununterbrochener Folge vom kleinen Becken aus bis drei Querfinger unterhalb des Rippenbogens, sich gut handbreit vom Nabel entfernt haltend, grossknollige, unter den Bauchdecken unmittelbar gelegene, harte Tumormassen fühlbar. Angrenzend an diese sind in der regio umbilicalis in grösserer Tiefe harte Tumormassen von etwa Kartoffelgrösse zu fühlen. Linke Abdominalseite frei. Leber, Milz nicht nachweislich vergrössert. Perkutorisch oberhalb der Symphyse bis handbreit unterhalb des Nabels satte Dämpfung. An den abhängigen Partien des Bauches bis zum Rippenbogen gleichfalls Dämpfung, deren Grenzen durch Lagewechsel der Patientin beeinflussbar sind.

Vaginal findet man die Portio tief stehend, die Scheidengewölbe tief herabgedrängt, ausgefüllt durch harte Tumormassen, die von der Beckenwand, aber nicht vom Uterus abgrenzbar sind. Urin frei.

6. VI. 06.

Patientin hat andauernd hohes Fieber bis 40,2. Die Atembeschwerden nehmen zu. Durch Punktion des Abdomens werden zirka 3 Liter stark blutig gefärbter Flüssigkeit entleert.

Der vorher erhobene Palpationsbefund tritt nach der Punktion noch deutlicher hervor.

15. VI. 06.

Unregelmässiges Fieber, ziemlich schneller Kräfteverfall. Geringe Oedeme der Knöchel.

24. VI. 06.

Die Temperatur in den letzten Tagen ist noch unregelmässiger geworden. Sie zeigt ihre höchste Staffel zeitweilig mittags, zeitweilig abends, fällt auch einige Male plötzlich steil zur Norm ab. Kein Schüttelfrost. Höchste Temperatur gegen 39. Der Kräfteverfall und die Oedeme nehmen konstant zu. Abdomen wieder stark gespannt. Die rechtsseitig gefühlten Tumoren rapide gewachsen. Ascites. Befund an der Wirbelsäule unverändert. Keine motorische Störungen.

6. VII. 06.

Die Temperatur der letzten Tage zeigt dasselbe Verhalten, wie an den vorhergehenden. Kein pathologischer Befund an den Lungen. Wachsende Atemnot. Gefühl starker Spannung im Leibe. Unter fortschreitender Entkräftung tritt heute nachts der Exitus ein.

Sektionsprotokoll.

7. VII. 06.

Mittelgrosse, extrem abgemagerte weibliche Leiche mit stark kugelig aufgetriebenem Leibe, mässig starken Oedemen der unteren Extremitäten und der unteren Bauchdecken.

Brustorgane: Im Herzbeutel zirka 2 Esslöffel rotgelber Flüssigkeit, Pericard spiegelnd. Herz klein, Muskulatur blassbraun, sehr schlaff. Endocard und Klappenapparat intakt.

In der linken Pleurahöhle zirka 600 ccm rötlicher, leicht getrübter Flüssigkeit, in der rechten zirka 300 ccm gelbroter klarer Flüssigkeit. Pleura parietalis und visceralis überall spiegelnd, nirgends miteinander verklebt. Die Lungen sind beim Eröffnen des Thorax kollabiert, ihr Luftgehalt ist vor allem in den unteren Partien ver-

mindert, nirgends aber geschwunden. Blutgehalt sehr vermindert. Schnittfläche glatt, blassgraurot.

Halsorgane sehr blass, sonst o. B. Aorta o. B.

Bauchorgane: In der Haut des Abdomens zwischen Nabel und Symphyse eine zirka 12 cm lange, lineare Narbe. Beim Eröffnen des Bauches zeigt sich das Netz an dieser Stelle der Bauchwand adhärent. Rechts im Abdomen liegt ein zirka 2 mannskopfgrosser ovoider Tumor mit glänzender kugeliger Oberfläche, der von der Beckenschaufel bis an die Leber reicht, mit deren Unterfläche und der Gallenblase verwachsen ist. Einen Teil dieses Tumors bilden fest mit der Neubildung verwachsene Dünndarmschlingen, sowie das mitten hindurchziehende coecum und colon ascendens. Die Farbe der eigentlichen Tumormassen ist meist gelbrot, daneben zahlreiche dunkelrote und schieferige Partien. Die Konsistenz ist weich, vielfach fluktuierend. Auf dem Durchschnitt sieht man, dass die Neubildung aus zahlreichen im Maximum mannsfaustgrossen, zum Teil noch von einander trennbaren Knollen besteht, deren Rinde von weichen Gewebsmassen, deren Zentrum aus teils gelbrotem, teils dunkelrotem und schieferigem Detritus gebildet wird. Daneben finden sich stellenweise rote Gerinsel. Eine etwa kindskopfgrosse Tumormasse findet sich in der Milzgegend, ausgehend anscheinend vom ligamentum gastro-lienale; eine ähnliche kleinere im Mesenterium der Flexur. Zahlreiche erbsen- bis apfelgrosse ähnliche Tumoren sind im peritoneum parietale und im Netz zerstreut, finden sich ferner in der Serosa des freien Teiles des Darmtraktus, hier vielfach mit einem dünnen Stiele am Darmperitoneum hängend. In den durch die verklebten Baucheingeweide gebildeten Höhlen braunrote Flüssigkeit im ganzen zirka 2 Liter.

Leber von gewöhnlicher Grösse, Kapsel bis auf die Unterfläche glatt. Konsistenz brüchig. In der Gallenblase zahlreiche hirsekorn- bis haselnussgrosse facettierte Steine.

Milz etwas vergrössert, Aussenfläche der Kapsel glatt. Schnittfläche dunkelbraun, Pulpa weich.

Nieren von gewöhnlicher Grösse, Kapsel an einzelnen Stellen adhärent. Oberfläche sonst glatt. Zeichnung deutlich. Rinde nicht verbreitert.

Innenfläche des Magendarmtraktus sehr blass, sonst ohne Belang.

Pancreas o. B.

Im Douglas dem Peritoneum aufsitzend Tumoren verschiedenster Grösse von der oben beschriebenen Art. Beide Adnexe

nicht auffindbar. Uterus im übrigen o. B. Ebenso Harnblase. Im linken Parametrium findet sich ringsum von einer Kapsel umgeben ein zirka kartoffelgrosser runder Tumor von der oben beschriebenen Beschaffenheit; ein Zusammenhang mit den peritonealen Tumoren nicht nachweisbar. (Siehe Figur I.)

5. bis 8. Brustwirbel o. B. Auch das Rückenmark ist an dieser Stelle intakt.

Gehirnsektion verboten.

Anatomische Diagnose:

Teratomata metastatica peritonei et parametrii sinistri. Ascites. Hydrothorax duplex. Hydropericardium. Anaemia universalis.

Makroskopische Detailbeschreibung des durch die Operation gewonnenen Tumors.

An dem in Kayserlingk'scher Flüssigkeit konservierten, durch die Operation (siehe Krankengeschichte I) gewonnenen Tumor zeigt sich makroskopisch folgendes:

Die Geschwulst kann als eine Cyste betrachtet werden, allerdings von sehr wechselnder Dicke der Wandung. Diese ist nämlich im Bereiche von etwa der Hälfte der Cyste 5 cm stark, verschmälert sich dann ziemlich plötzlich, so dass die andere Hälfte der Cyste eine Wandungsstärke von nur $^1/_2$ cm hat. Ungefähr in der Mitte dieser dünnen Partie ragt in das Lumen derselben eine knopfartige Anschwellung von etwa $^1/_2$ cm Höhe und Markstückgrösse hinein. An der Innenfläche der Cyste lassen sich mehrere Zonen unterscheiden. Die erste Zone entspricht im wesentlichen dem dicken Teil der Wandung und stellt sich als eine glatte Fläche dar. An sie schliesst sich ein Gürtel von wechselnder Breite an, in dessen Bereich die Wand gleichfalls glatt und glänzend ist, jedoch ziemlich weit auseinanderstehende blonde Härchen trägt. Die dritte Zone entspricht dem übrig bleibenden Pol der Cyste; ihre Oberfläche ist teils glatt und glänzend, zeigt wieder an anderen Stellen unregelmässige flache, opake Auflagerungen, die vereinzelt Haare tragen. Die in ihrem Bereich liegende oben erwähnte knopfartige Anschwellung zeigt eine unregelmässig buchtige aber überall glänzende Oberfläche und trägt vier dicht nebeneinander stehende Zähne (zwei Schneidezähne, einen Molarzahn und einen Zahn vom Typus der Prämolaren).

Der Durchschnitt der soliden Partie der Wandung ist von braunroter Farbe mit grösseren und kleineren Einsprengungen von mehr grauer Farbe und unregelmässiger Gestalt. Die übrige

Wandung der Cyste zeigt auf dem Durchschnitt ein lamellöses Gefüge. Neben diesem Haupttumor sind eine grosse Anzahl Geschwulstbröckel aufbewahrt, im ganzen eine Masse von etwa zwei Faustgrösse darstellend. Sie entstammen offenbar dem dicken Teil der Cystenwand und bieten auf dem Durchschnitt das gleiche Aussehen wie diese.

Mikroskopischer Teil.

Zur mikroskopischen Untersuchung wurden entnommen:

1. Stücke des soliden Tumors.
2. Stücke aus dem Übergang des soliden in den dünnwandigen Teil, sowie
3. Partien aus dem dünnwandigen Teil selbst.
4. Der Geschwulstknoten im ligamentum latum.
5. Stücke aus den peritonealen Metastasen.

Es werden von allen Stücken verschiedene Blöcke herausgeschnitten; die Schnitte werden mit Hämatoxylin-Eosin und Hämatoxylin-van Gieson gefärbt.

Zu 1. Auf Übersichtspräparaten zeigt sich, dass die Tumormassen ein ziemlich zellreiches Gewebe darstellen. Das Hauptelement sind drüsenartig angeordnete Epithel-Komplexe, die in ein mehr oder weniger kernreiches Zwischengewebe eingebettet sind. Jene Zellkomplexe bestehen aus kubischen oder zylindrischen regelmässig nebeneinander geordneten Zellen mit tief dunkelblau gefärbtem Kern, die runde oder längliche oder unregelmässig vielgestaltige Hohlräume begrenzen. Im allgemeinen ist es so, dass je grösser die Lumina sind, desto niedriger die auskleidenden Zellen, je kleiner die Lumina, um so grösser die Zellen. In manchen, besonders grossen, cystenartig erweiterten Räumen sind die einrahmenden Zellen ganz platt geworden. Das Innere der Hohlräume ist fast allenthalben ausgefüllt mit einer (mit Eosin rot, nach van Gieson gelbbräunlich gefärbten) kolloiden Masse, die zum Teil in gleichmässig breiter Schicht dem Zellbelag aufliegt, zum Teil in regelmässig runden grösseren oder kleineren Kugeln die Mitte des Lumens ausfüllen. Wenn die Hohlräume spaltenartig klein werden, kommen die Zellen in Doppelreihen aneinander zu liegen. Es bilden sich zapfenartige Gruppen von soliderem Aufbau. Neben diesen Verbänden von kubischen und zylindrischen Epithelien treten spärliche Plattenepithelhaufen zurück, letztere sind zum Teil zwiebelartig geschichtet und stark verhornt.

Das Zwischengewebe, in welches die epithelialen Komplexe eingebettet sind, ist teilweise locker, teilweise fester gefügt. Die ersteren Partien, in denen sich stellenweise Sternzellen vorfinden, haben myxomatösen, die letzteren mehr sarkomatösen Charakter. Hier liegen kleine spindelige Kerne mit minimalem Protoplasmahof in langen Zügen bänderartig hintereinander und umkreisen oft in konzentrischer Anordnung die epithelialen Zellhaufen. Ein kleiner Herd osteoiden Gewebes tritt durch seine tiefdunkelblaue Farbe auffällig aus der Zwischensubstanz hervor. Nicht weit von diesem Gewebe finden sich kleinere und grössere Inseln mehr oder weniger kernreichen Knorpels. Über das ganze Gesichtsfeld verstreut sind zum Teil in grossen Gruppen angeordnete Pigmentzellen. Es handelt sich um ziemlich grosse, zum Teil polygonale hellbraune Zellen mit mässig grossem, rundlichen Kern. Von diesen Zellen ist eine andere Form von Pigmentzellen zu unterscheiden, die nach Art des oben geschilderten Epithels ungeordnete, cystische Räume ganz oder zum Teil auskleiden.

Grosse Gebiete des Tumorgewebes sind der Nekrose verfallen, in sie hinein hat es reichlich geblutet, andererseits finden sich aber auch reichliche Blutaustritte zwischen den drüsenartig angeordneten, noch sehr gut gefärbten Epithelhaufen. Aus den krümeligen, strukturlosen abgestorbenen Massen heben sich hier und da zwiebelartig angeordnete Hornlamellen heraus, deren Matrix offenbar schon untergegangen ist.

Zu 2. An der Übergangsstelle vom soliden in den dünnwandigen Teil des Tumors findet sich ein merkwürdiges Gebilde, das schon zunächst seiner Form wegen besonders in die Augen springt. Es ist von regelmässig linsenförmiger Gestalt (siehe Figur II). Ein eosinrot gefärbter Kern wird von einer mehr blau gefärbten, kapselartigen Hülle eingefasst; offenbar durch den Härtungsprozess ist der Kern dieses linsenförmigen Gebildes geschrumpft und hat sich von der Hülle retrahiert, sodass zwischen beiden ein artifizieller Spalt entstanden ist. Schon bei schwacher Vergrösserung sieht man, dass der Kern zusammengesetzt ist aus hyalinen Bändern, die lamellär geschichtet sind. Diese Lamellen zeigen oblonge, in den äusseren Partien meist stäbchenförmige, in den zentralen Partien meist bläschenförmige Kerne. Die tiefolaue Färbung der Kapsel wird dadurch bedingt, dass die eben beschriebenen Kerne reihenförmig angeordnet hier näher zusammengerückt sind. In manchen Schnitten sind stellenweise die Lamellen beim Schneiden völlig aufgefasert, und man sieht hier einzelne, sehr lange bandförmige, zum Teil sogar fadenförmige Gebilde, die an den

Enden zugespitzt sind, und an deren Zentrum einer der beschriebenen oblongen Kerne sichtbar ist. Das dies linsenförmige Gebilde umgebende Gewebe ist locker und zeigt schmale, schlanke Kerne; es setzt sich durch sein lockeres Gefüge und seine relative Kernarmut von der fester gefügten kernreichen Aussenschicht (jener kapselartigen Hülle) des linsenförmigen Gebildes ab. Das eben beschriebene Gebilde findet sich an der Grenze zwischen zwei Gewebsformationen:

Die eine, nach aussen gelegene (die ihrerseits an die Kapsel des Gesamttumors angrenzt) besteht aus ziemlich zellarmem, stellenweise hyalinem Gewebe, in dem sich unregelmässige rundliche bis ovale Hohlräume von wechselnder Grösse finden. Diese Hohlräume zeigen sich begrenzt von einer einfachen Lage von teils mehr platten, teils voluminöseren endothelartigen Zellen. In diesem eben geschilderten Gewebe finden sich in ganz unregelmässiger Verteilung, bald in Haufen, bald vereinzelt, grosse polygonale Pigmentzellen, welche von teils hellbraunem, teils dunkelbraunem Pigment erfüllt sind. Diese Pigmentzellen finden sich lediglich im Gewebe und lassen die geschilderten Hohlräume frei.

Die zentralwärts gelegene Gewebsformation zeigt an der freien Innenfläche ausgedehnte Züge von Pigmentepithel. Dasselbe erscheint bei schwacher Vergrösserung als tiefschwarzer Streifen. Auch bei starker Vergrösserung lassen sich nur selten Andeutungen von Zellgrenzen entdecken. Sonst finden sich in diesem Gewebe noch jene eingangs geschilderten unregelmässigen Epithelkomplexe. Die Volumensabnahme bei dem Übergang von der soliden Tumorpartie in die dünne Wandung kommt zu stande durch völliges Schwinden der eben beschriebenen epithelialen Komplexe, die auf eine einfache Schicht Zylinderepithel reduziert werden, das einem bindegewebigen, vielfach Papillen tragendem Substrat aufsitzt.

Zu 3. Andere Partien der dünnen Cystenwand zeigen dieselben geschilderten Gewebslagen, aber in viel geringerer Mächtigkeit; jedoch trägt die Epithelformation nach innen noch eine Schicht kernarmen Bindegewebes. Wieder andere Stellen der Cystenwand bestehen im wesentlichen aus kernarmem Bindegewebe, das jedoch nach dem Zentrum zu einen granulationsgewebsartigen Charakter trägt. In dem kernarmen Bindegewebe finden sich vielfach quer und schräg getroffene Haare, in deren nächster Umgebung die Kerne zellreicher werden und Riesenzellen auftreten. Auch an dieser Stelle finden sich sehr zahlreiche polygonale Pigmentzellen. An einer weiteren Stelle der dünnwandigen Partie des Tumors ist eine schmale Knochenspange eingelassen mit regelmässig gebildeten

und angeordneten Knochenkörperchen; in ihrer Umgebung hat das Bindegewebe einen zellreichen, periostalen Charakter angenommen.

Durchschnitte durch die im makroskopischen Teil schon erwähnte knopfartige Anschwellung zeigen, dass die dort liegende Zahnanlage schon ziemlich weit ausgebildet ist. Dentin ist völlig ausgebildet, an den unteren Partien findet sich ein mehrschichtiges Epithel, Zement fehlt. In der Mitte des Dentins eine entsprechend grosse Pulpahöhle.

Wieder an einer anderen Stelle der dünnwandigen Cyste findet sich der Querschnitt eines Hohlraumes, der mit Zylinderepithel ausgekleidet ist und vielfach gefältelte, papilläre Exkreszenzen trägt. Die letzteren tragen wieder jenen regelmässigen Zylinderepithelbelag, welcher an einzelnen Stellen kryptenartige Einsenkungen aufweist. Der gesamte Rohrquerschnitt wird umkreist von zirkulär angeordneten Muskelfasern. Bei dieser Bildung handelt es sich wohl um embryonalen Darm.

Zu 4 und 5. Die Metastasen zeigen mikroskopisch genau dasselbe Bild, wie die soliden Massen des Primärtumors. Die Kapsel der Metastase im linken Parametrium besteht aus kernarmem Bindegewebe.

Epikrise.

Wir haben es also in unserem Falle mit einer Neubildung des Eierstocks zu tun, die in regellosem Durcheinander Bestandteile sämtlicher drei Keimblätter in atypischer Anordnung enthält; d. h. nach der Wilmsschen Nomenklatur mit einem soliden Embryom des Ovariums.

Unser Primärtumor enthält nun eine Cyste, welche Ähnlichkeit mit einer Dermoidcyste zeigt, die jedoch durch die atypische Anordnung der einzelnen Gewebsformationen in ihrer Wandung sich als Bestandteil des soliden Embryoms erweist. Man kann es aber nicht ausschliessen, dass sich in dem Ovarium eine Dermoidcyste befand, deren Wandung dann von dem sich entwickelnden soliden Embryom eingenommen wurde bis auf den die Zähne tragenden Anteil. Die im Präparat beobachteten Haare sind als Implantationen in die Wandung aufzufassen; sie liegen in einer stellenweise noch den Charakter des Granulationsgewebes zeigenden Bindegewebsschicht und sind ausserdem von Fremdkörperriesenzellen umgeben. Der Wurzelboden der Haare konnte nicht ermittelt werden, ist vielleicht schon untergegangen. Spuren von untergegangenem, verhorntem Plattenepithel sind ja oben beschrieben worden.

Die geschilderten weiteren mikroskopischen Befunde bedürfen wohl keiner besonderen Identifizierung mit bestimmten Formationen des menschlichen Körpers. Es sei nur darauf noch hingewiesen, dass sich an einer Stelle ein Gebilde fand, das man wohl, ohne den

Tatsachen Zwang anzutun, als Linse auffassen kann, zumal sich in der Nachbarschaft Pigmentepithel befindet (Netzhautpigment) und Pigmentzellen führendes Gewebe mit endothelbekleideten Hohlräumen (Chorioidea). Das ganze erinnert also an eine embryonale Augenanlage.

Betrachten wir nun im Anschluss an unseren Fall die sonstigen in der Literatur veröffentlichten Fälle von solidem Embryom, so kommen wir zu folgender Vorstellung des pathologisch-anatomischen Baues dieser Geschwülste.

Die soliden Embryome sind Neubildungen, welche die verschiedensten Bestandteile des menschlichen Körpers enthalten; jedoch in atypischer Anordnung und auf einer frühen Entwicklungsstufe. Stellt man die verschiedenen Definierungen zusammen, welche den mikroskopischen Bildern mit mehr oder weniger Recht gegeben werden, so sind in der Tat fast sämtliche Organe vertreten.

Es finden sich vom Ectoderm in der Mehrzahl der Fälle Bestandteile des Zentralnervensystems, Ganglienzellen, Nervengewebe, Glia, sowie nicht differenziertes Epithel, dass aber vielfach an das Ependym erinnernde Formationen bildet. Von den Sinnesorganen scheint bei weitem am häufigsten die Augenanlage angedeutet zu sein, zum Teil in mehr vollkommenerer Art, sodass Gebilde, die an den Augenbecher erinnern (Krömer, Fleischmann, ein schöner Fall dieser Art ist bei Askanazy abgebildet) zustande kommen. In anderen Fällen, wie dem unseren, findet sich nur ein ungeordnetes Neben- und Durcheinander der das Auge zusammensetzenden Gewebe. Der Befund einer Linse scheint in dem oben dargestellten Falle zum ersten Mal erhoben worden zu sein. Die Anlagen eines äusseren Ohrs und Labyrinths kon-

statierte Born-Krömer (zitiert nach Askanazy). Haut mit ihren Derivaten, Talg- und Schweissdrüsen, Haaren, Zähnen sind ebenfalls ein häufiger Befund (Fusino, Krömer, Lazarus, Lurz, Marschand, Neuhäuser, Rothe, Wernitz u. a.).

Vom Entoderm finden sich Darmanlagen in grösserer oder geringerer Ausbildung, teils nur Becherzellen tragende Epithelschläuche (Backhaus, Falk, Lazarus), teils wohl ausgebildetes Darmrohr mit Zotten und Drüsen (Krömer, Schreiber). Schilddrüsengewebe schildern Backhaus, Rothe, tracheaähnliche Bildungen Emanuel.

Abkömmlinge des Mesoderms werden fast überall geschildert. Bindegewebe in seinen verschiedenen Formationen, myxomatöses, zellreiches fast sarkomartiges, Fettgewebe, Knorpel, Knochen, glatte und quergestreifte Muskulatur.

Ähnliches teratoides Gewebe, wie die Originaltumoren zeigen in vielen Fällen die Metastasen, jedoch ist die Mannigfaltigkeit der Zusammensetzung bei diesen in der Regel eine weniger grosse (Emanuel, Ewald, Falk, Gsell, Lazarus, Pick). Daneben finden sich aber auch Sekundärgeschwülste, teils isoliert, teils mit den eben geschilderten kombiniert, welche sarkomartigen Bau zeigen (Kramer, Neuhäuser, Wernitz, Virchow-Litten u. a.).

Die Metastasen finden sich teils im Peritonealraume (Emanuel, Ewald, Falk, Kramer, Lazarus, Saxer, Wernitz, unser Fall), teils in entfernteren Organen: Pleura, Lunge, Leber, Niere (Kramer, Wernitz, Virchow-Litten, Gsell, Saxer), im retroperitonealen Gewebe Ewald.

Über die Stellung der Embryome in der Reihe der Geschwülste herrscht unter den Autoren keine Einigkeit. Pfannenstiel hält sie für bösartig und kenn-

zeichnet ihr Verhältnis zu den cystischen Embryomen (Dermoidcysten), wie das eines Karzinoms resp. Sarkoms zu einem Adenom resp. Fibrom. Wilms rechnet sie im allgemeinen zu den gutartigen Neubildungen; jedoch können sie unter bestimmten Umständen maligen entarten, wie dies ja auch bei einer Dermoidcyste der Fall sein kann. Jung schliesst sich der Ansicht Wilms an; auch Rothe erachtet sie für keineswegs unbedingt maligen.

Für die Beurteilung der Benignität oder Malignität dürfte in Betracht zu ziehen sein einmal die Natur des Primärtumors, ferner die Art der Metastasierung und der anatomische Bau der Metastasen. In dem Primärtumor finden sich, wie es bei dem rapiden Wachstum und der Regellosigkeit der Anordnung natürlich ist, Stellen, welche morphologisch wie Sarkom- und Karzinomgewebe aussehen. Hieraus aber ergibt sich noch keineswegs die Berechtigung, die Embryome in eine Linie mit Sarkomen oder Karzinomen zu stellen; ist es doch niemals beobachtet worden, dass ein solides Embryom infiltrierend und destruierend in die Nachbarschaft eindringt.

Die zahlreich beobachteten Metastasen können zum grössten Teil als reine Implantationsmetastasen gedeutet werden, wie man auch in unserem Falle sagen kann, dass Geschwulstpartikelchen des Haupttumors auf dem Peritoneum ausgestreut zur Metastasenbildung geführt haben. Auch die Metastase im linken Parametrium lässt sich möglicherweise so erklären, dass in das bei der Operation eröffnete Parametrium Geschwulstkeime implantiert worden sind. Durch die Eröffnung von Blutgefässen, wie sie bei Operationen vorkommen, wie sie aber auch spontan eintreten und zu Blutaustritten in das Tumorgewebe führen (vergleiche Askanazy und unseren Fall) können natürlich auch

Tumorbestandteile in die Blutbahn kommen und zu Metastasierungen in entfernteren Organen führen.

Weiterhin hat man die anatomische Beschaffenheit der einzelnen Metastasen als Stütze für die Malignität der Primärgeschwulst angeführt, indem man darauf hinwies, dass diese in einer grossen Anzahl von Fällen sarkomatöser Natur waren. Indessen muss auch hier wieder betont werden, dass morphologisch Sarkomgewebe und embryonales Bindegewebe nicht zu differenzieren sind. Die Verschiedenartigkeit der Metastasen lässt sich ungezwungen auch in folgender Weise erklären: Durch die vorliegenden Beobachtungen ist es nicht erwiesen, dass in einem Embryom Übergänge vom Epithel zum Bindegewebe vorkommen. Man ist daher zu der Annahme berechtigt, dass je nachdem nur Zellen bindegewebiger Natur oder aber ein Zellkomplex, in dem sich auch epitheliale Elemente vorfinden, verschleppt wird, auch die Metastasen nur aus Bindegewebe oder aus Bindegewebe-Epithelgewebe (teratoidem Gewebe) bestehen. Von Neuhäuser wird im Gegensatz hierzu darauf hingewiesen, dass es meistens die kleinen und kleinsten Metastasen sind, welche sogenannten sarkomatösen Aufbau zeigen; er hält die Möglichkeit für vorliegend, dass wir es hier nicht mit bindegewebigen Formationen, sondern noch mit undifferenziertem, embryonalem Gewebe zu tun haben, aus dem sich später kompliziertere teratoide Gebilde, aus Epithel- und Bindegewebe bestehend, entwickeln können. Es kann also die Malignität der teratoiden Geschwülste nicht als erwiesen gelten.

Das klinische Bild, welches die soliden Embryome bieten, ist ein ziemlich gleichförmiges. Die Tumoren finden sich im allgemeinen im Alter von 15—40 Jahren, zu einer Zeit also, die mit der Geschlechtsreife des

Weibes zusammenfällt. Jedoch muss erwähnt werden, dass vereinzelte Fälle auch das kindliche Alter betreffen (Lurz, Pick). Die jüngste Patientin war 6 Jahre alt (Fusino). Von vielen Autoren wird auf die Beziehungen von Embryomentwicklung und Funktion der Geschlechtsorgane hingewiesen. So wurde vielfach die Entstehung dieser Neubildungen während oder im Anschlusse an eine Gravidität beobachtet (Falk, Gsell, Lazarus, Sirleo, Wernitz) und auch in unserem Falle lässt es sich wohl annehmen, dass der etwa sieben Monate post partum beobachtete, übermannskopfgrosse Tumor bereits zur Zeit der Gravidität in Entwicklung war. Im weiteren klinischen Verlaufe treten die Symptome einer schnell wachsenden Geschwulst auf, die häufig zu Störungen in den Nachbarorganen Anlass gibt. Es stellen sich Obstipation, Urindrang, Urinverhaltung, Schmerzen im Unterleibe, Oedeme der Extremitäten ein. Mit dem fortschreitenden Wachstum der Primärgeschwulst und der inzwischen meist eingetretenen Metastasen kommt es zur Ascitesbildung; die Hinfälligkeit und Dyspnoe der Kranken erreicht die höchsten Grade, bis sie schliesslich an allgemeiner Konsumption zu Grunde gehen. In den letzten Stadien der Krankheit sind mehrfach (Gsell, Wernitz und unser Fall) unregelmässige Fiebersteigerungen beobachtet worden, hervorgerufen wohl durch die Resorption von Abbauprodukten der rapid wachsenden und vielfach nekrotisch zerfallenen Geschwülste.

Wie man sieht, ist das klinische Bild der Teratome kaum zu unterscheiden von dem irgend einer anderen, schnell wachsenden Ovarialgeschwulst. Daher ist ihre Diagnostik ausserordentlich schwer, meist wohl unmöglich. Differentialdiagnostisch werden sie in Betracht kommen, wenn es sich um Neubildung der Eier-

stöcke handelt, die während oder im Anschluss an eine Gravidität sich entwickeln und sich durch rapides Wachstum und Metastasierung auszeichnen. Bemerkenswert ist, dass die soliden Embryome mehrfach zur Fehldiagnose einer Gravidität geführt haben (Virchow-Litten, Siegwart), oder, wie in unserem Falle, zur Diagnose eines Aborts, der eine digitale Ausräumung indizierte. In der von Gsell mitgeteilten Beobachtung wurde die Diagnose aus dem ganzen klinischen Verhalten auf eine puerperale Erkrankung des Beckenzellgewebes und Beckenperitoneums, auf eine Periparametritis exudativa gestellt, bis die Operation, welche in Eröffnung des angenommenen Abszesses bestand, zur richtigen Diagnose führte.

Die Prognose der soliden Embryome ist eine äusserst triste. Dauerheilungen sind zwar durch frühzeitige Operation möglich und in vereinzelten Fällen (Fusino, Jung, Krömer, Neuhäuser) sicher beobachtet worden.

Indessen gehen in der Regel die Mehrzahl der Kranken an lokalen Rezidiven oder entfernteren Metastase zu Grunde. Klinisch ist also die Natur der soliden Embryome durchaus maligen.

Die Therapie muss daher in möglichst frühzeitiger, operativer Entfernung des Primärtumors bestehen, wobei aufs strengste jede Verletzung seiner Kapsel zu vermeiden ist, um Implantationen auf dem Peritoneum zu verhüten.

Zum Schlusse vorliegender Arbeit gestatte ich mir, Herrn Sanitätsrat Dr. Rosenstein für die gütige Überlassung des Krankheitsfalles, die Anfertigung der Zeichnungen, sowie für die liebenswürdige Unterstützung bei der Durchsicht der mikroskopischen Präparate meinen ergebensten Dank auszusprechen.

Rosenstein
ad. nat. del.

Figur I.

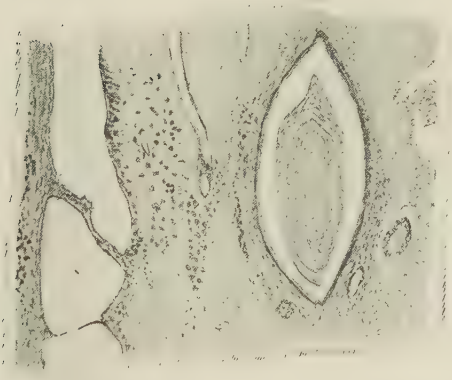

Rosenstein
ad. nat. del.

Figur II.

Literaturverzeichnis.

Askanazy, M., Die Dermoidcysten des Eierstocks, ihre Geschichte, ihr Bau und ihre Entstehung. Stuttgart 1904.

Bandler, S. W., Zur Entstehung der Dermoidcysten. Arch. f. Gyn. 1900, Bd. 60.

— Die Dermoidcysten des Ovariums, ihre Abstammung vom Wolff'schen Körper. Arch. f. Gyn. 1900, Bd. 61.

— Zur Aetiologie der Dermoidcysten und Teratome. Monatschr. f. Geb. u. Gyn. 1901, Bd. 14.

Bonnet, R., Zur Aetiologie der Embryome. Monatsschr. f. Gbh. u. Gyn. 1901, Bd. 13.

Emanuel, R., Über Teratoma ovarii. Zeitschr. f. Gebh. u. Gyn. 1893, Bd. 25.

— Zur Aetiologie der Ovarialdermoide. Zeitschr. f. Gebh. u. Gyn. 1900, Bd. 42.

Ewald, Rezidivierendes und metastasierendes Teratom des Ovariums. Wiener Klin. Wochenschr. 1897, Nr. 10.

Falk, Über einen Fall von Teratoma ovarii mit teratoid Metastasierung. Monatsschr. f. Gebh. u. Gyn. 1905, Bd. 12.

Fleischmann, C., Teratoma peritonei mit ausgebreiteten Disseminationen. Zeitschr. f. Gebh. u. Gyn. 1905, Bd. 56.

Fusino, Zur Struktur und Aetiologie der Dermoidcysten des Ovariums. Inaug.-Dissert. Würzburg 1893.

Geyl, Die Aetiologie der Ovarialembryome. Monatsschr. f. Gebh. u. Gyn. 1904, Bd. 20.

Glockner, A., Demonstration eines Teratoms des Ovariums. Zentralbl. f. Gyn. 1901, Bd. 25, Nr. 37.

— Beiträge zur Kenntnis der soliden Ovarialtumoren. Arch. f. Gyn. 1905, Bd. 75, Nr. 1.

— Über die Enderfolge der Ovariotomie. Arch. f. Gyn. 1906, Bd. 80.

Gsell, Über ein intraligamentär entwickeltes Teratom des weiblichen Genitalapparates. Arch. f. Gyn. 1896, Bd. 51.

Lebenslauf.

Am 20. Dezember 1879 wurde ich, Ludwig Kalischer, als Sohn des Kaufmanns Hermann Kalischer und seiner Gattin Cäcilie geb. Lasch zu Breslau, meinem Wohnort, geboren. Ich bin jüdischer Konfession und preussischer Staatsangehörigkeit.

Ostern 1900 bestand ich im hiesigen Gymnasium zu St. Maria Magdalena das Abiturienten-Examen, um mich dann dem Studium der Medizin zu widmen. Ich studierte 9 Semester in Breslau und 1 Semester (Sommer 1902) in Heidelberg.

Ich hörte bei den Herren:

Brefeld, Bütschli, Hermann Cohn †, Curtius, Czerny, Dienst, Ercklentz, Filehne, Kuno Fischer †, Flügge, Fürbringer, Hasse, Heine, Henle, Hinsberg, Hürthle, Kausch, Klingmüller, Kossel, Krause, Kükenthal, Küstner, Ladenburg, Mann, O. E. Meyer, v. Mickulicz-Radecki †, Müller, Neisser, Peter, Pfitzer †, Ponfick, Quinske, Schäffer, Schaper †, Stahr, Stern, Sticher †, v. Strümpell, Thiemich, Uthoff, Winkler.

Allen meinen Lehrern spreche ich hiermit meinen herzlichsten Dank aus.

Am 4. März 1903 bestand ich die ärztliche Vorprüfung; am 21. Dezember 1905 das ärztliche Staats-Examen zu Breslau.

Vom 1. Januar 1906 bis zum 1. Januar 1907 leistete ich mein praktisches Jahr an der inneren Abteilung des Israelitischen Krankenhauses zu Breslau (Primärarzt: Sanitätsrat Dr. Sandberg) ab; seit dieser Zeit bekleide ich eine Assistenzarztstelle an vorgenannter Abteilung.

Am 21. Juli 1907 bestand ich das Examen rigorosum zur Erlangung der Doktorwürde.